

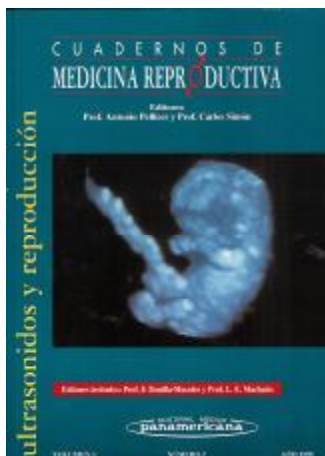
COLABORACIÓN EN LIBROS CON EXPRESIÓN DE LOS CAPITULOS FIRMADOS

1. **Ultrasonidos y Reproducción.**

Cuadernos de Medicina Reproductiva. Año 1999. Volumen 6

Editorial Panamericana. Madrid. 350 pag. ISSN: 1135-0970

Colaboración en 7 capítulos



C. 1 *Ecografía tridimensional interactiva en Medicina Reproductiva*

F. Raga, F. Bonilla-Musoles, E. M. Casañ, **F. Bonilla Jr.**, L. E. Machado, N. G. Osborne

C. 2 *Malformaciones congénitas de los conductos de Müller: posibilidades diagnósticas 3D*

F. Raga, F. Bonilla-Musoles, E. M. Casañ, **F. Bonilla Jr.**, L. E. Machado, N. G. Osborne

C. 3 *Ecografía tridimensional interactiva (3D) y Doppler color en la gestación inicial normal y patológica*

F. Bonilla-Musoles, F. Raga, L. E. Machado, I. B1anes, **F. Bonilla Jr.**, E. M. Casañ, N. G. Osborne, L. A. Bailao, L. Chamusca, K. Chagas, C. Cadete, A. F. Santos

C. 5 *Hidrocefalia: aporte de la ecografía tridimensional*

F. Bonilla-Musoles, L. E. Machado, L. Chamusca, J. B1anes, F. Raga, K. Chagas, N. G. Osborne, C. Cadete, **F. Bonilla Jr.**, A. E Santos

C. 6 *Defectos de la pared abdominal: ayuda de la tridimensión*

F. Bonilla-Musoles, L. E. Machado, J. B1anes, F. Raga, N. G. Osborne, **F. Bonilla Jr.**, L. Chamusca, K. Chagas, A. F. Santos, C. Cadete

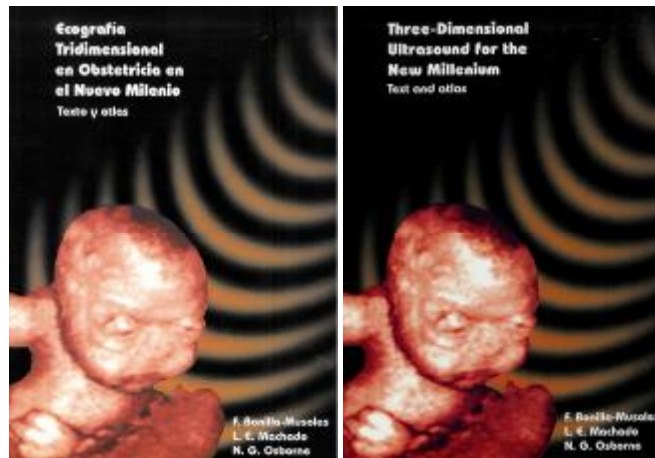C. 7 *Teratoma sacrococcigeo: aporte de la tridimensión*

F. Bonilla-Musoles, F. Vergara, J. B1anes, L. E. Machado, F. Raga, L. Chamusca, K. Chagas, C. Cadete, A. F. Santos, **F. Bonilla Jr.**

C. 9 *Diagnóstico de las displasias tanatofóricas: ayuda de la tridimensión*

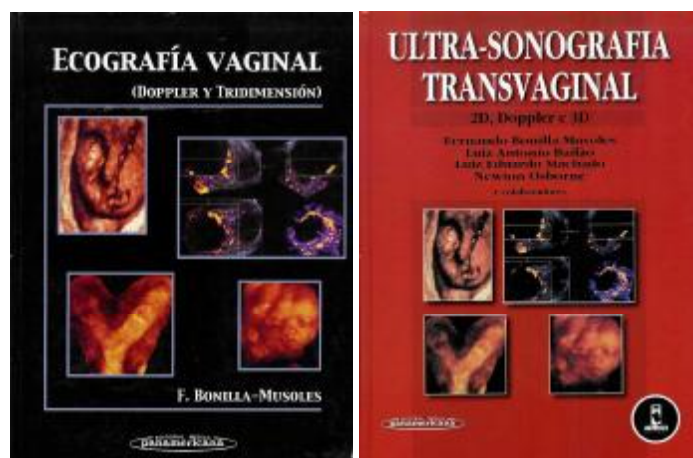
L. E. Machado, F. Bonilla-Musoles, L. Chamusca, O. Gomes, F. Vergara, F. Raga, J. B1anes, N. G. Osborne, **F. Bonilla Jr.**, C. Cadete, K. Chagas, A. F. Santos, A. Monzo, J. M. Sánchez-Peña

2. **Three-Dimensional Ultrasound in Obstetrics for the new Milenium.** Text and Atlas
 Aloka Publish. Madrid 2000. 334 pag. ISBN 84-607-1099-8
 Año 2000 Edición española e inglesa
 Colaboración extraordinaria en los 20 capítulos



3. **Ecografía vaginal; Doppler y tridimensión.** Editorial Panamericana. Madrid. 2000. pag. 1000. ISBN 84-7903-566-8. Reedición 2002. Edición Portuguesa. 2003.

Colaboración en 32 capítulos



PARTE 1: OBSTETRICIA

Capítulo 1. Sonoembriología (1). El crecimiento embrionario. Polo cefálico y sistema nervioso central. La cara. La columna y el cuello. El corazón.

F. Bonilla-Musoles; F. Raga; L.A. Baitao; N. Osborne; L.E. Machado; F. Bonilla, Jr; E. Casañ; c. Rizzi; F. Vergara y J. Navarro, Jt:

Capítulo 3. Sonoembriología tridimensional transvaginal.

F. Bonilla-Musoles; F. Raga; F. Bonilla, Jr; J. Blanes; N. Osborne; L.A. Baitao; F. Vergara; L.E. Machado y J. Navarro, JR:

Capítulo 4. Diagnóstico de las anomalías embrionarias y fetales hasta la semana dieciséis. Principios básicos en el diagnóstico de malformaciones. Malformaciones del polo cefálico. Infecciones. Patología de la cara. Malformaciones del cuello. Espina bífida y mielomeningocele. Teratoma sacrococcígeo.

Malformaciones cardíacas. Malformaciones de la pared abdominal y del tracto gastrointestinal. Malformaciones del tracto genitourinario. Anomalías de los genitales. Malformaciones esqueléticas.

F. Bonilla-Musoles; F. Raga; L.A. Baitao; J. Blanes; F. Bonilla, Jr; N. Osborne y L.E. Machado.

Capítulo 5. La translucencia nucal/edema/anasarca/higroma colli.

F. Bonilla-Musoles; J. Blanes; F. Raga; N. Osborne; L.A. Baitao; F. Vergara; F. Bonilla, Jr; E. Casañ; c. Rizzi y L.E. Machado.

Capítulo 6. Fetos siameses. Introducción. Etiología. Tipos.

F. Bonilla-Musoles; L.A. Baitao; F. Raga; J. Blanes; F. Bonilla, Jr; N. Osborne; L.E. Machado y F. Vergara.

Capítulo 7. Patología del saco gestacional. Introducción. Patología de la implantación. Patología del trofo- blasto. Implantación humana.

F. Bonilla-Musoles; F. Raga; J. Blanes; L.A. Baitao; N. Osborne; L.E. Machado; F. Bonilla, Jr y J.c. Álvarez.

Capítulo 8. Patología del amnios. Ruptura del amnios: 1. Síndrome de bridas amnióticas. 2. El embrión extra-amniótico. Pérdida de la relación tamaño del saco amniótico/tamaño del saco gestacional (oligo y polihi-dramnios precoces).

F. Bonilla-Musoles; F. Raga; J. Blanes; F. Bonilla, Jr; N. Osborne; L.A. Baitao; F. Vergara y L.E. Machado.

Capítulo 11. Quistes de cordón umbilical. Introducción. Embriología y patología.

F. Bonilla-Musoles; F. Raga; N. Osborne; J. Blanes; F. Bonilla, Jr; L.A. Baitao y L.E. Machado.

Capítulo 14. Embarazo ectópico. Introducción. Prevalencia. Ecografía. Doppler. Tridimensión. Naturaleza evolutiva. Control de la terapéutica medicamentosa.

F. Bonilla-Musoles; F. Raga; L.A. Baitao; J. Blanes; D. Izquierdo; N. Osborne; F. Bonilla, Jr y L.E. Machado.

Capítulo 15. Enfermedad trofoblástica gestacional. Introducción. Clasificación. Incidencia. Etiología. Clínica. Ecografía de la mola completa. Ecografía de la mola parcial. Doppler.

F. Bonilla-Musoles; J.C Álvarez; F. Raga; F. Vergara; J. Blanes; L.A. Bailao; N. Osborne; L.E. Machado y F. Bonilla, Jr.

Capítulo 17. La incompetencia cervical. Introducción. Etiología. Incompetencia en úteros fetales. Riesgo de parto prematuro. Incompetencia y ecografía. Criterios actuales.

F. Bonilla-Musoles; J. Rosciszewski; J. Blanes; L. Abad de Velasco; F. Bonilla, Jr; F. Neuspiller; N. Osborne y L.A. Bailao.

PARTE II: GINECOLOGÍA

Capítulo 20. Ecografía vaginal del cérvix. Introducción. Cérvix normal. Cérvix y embarazo. Patología benigna. Patología maligna. Ecografía y Doppler en el cáncer de cérvix.

F. Bonilla-Musoles; J.C. Álvarez; F. Vergara; J. Blanes; F. Raga; N. Osborne; L.A. Bailao; F. Bonilla, Jr y L.E. Machado.

Capítulo 21. El útero. Anatomía macroscópica. Sistemas de fijación y anclaje. Irrigación. Visión ecográfica del útero a lo largo de la vida.

F: Bonilla-Muso/es; F. Raga; F. Vergara; J. Blanes; LA Bailao; N. Osborne; O. Klein; F. Bonilla, Jr; L.E. Machado; E. Casañ y J. Branco.

Capítulo 22. El endometrio (I): El endometrio normal y sus variaciones fisiológicas. Introducción. Épocas de la vida. Ciclo espontáneo. Menopausia. Terapia hormonal sustitutiva. Tamoxifeno. Esterilidad.

F: Bonilla-Muso/es; F. Vergara; J. Blanes; N. Osborne; F. Raga; L.A. Bailao; F. Bonilla, Jr; L.E. Machado y E. Casañ.

Capítulo 23. El endometrio (II): Procesos inflamatorios; procesos tumorales benignos y malignos. Procesos inflamatorios. Patología tumoral benigna. Patología tumoral maligna.

F. Bonilla-Musoles; F. Vergara; J. Blanes; N. Osborne; F. Raga; L.A. Bailao; F. Bonilla, Jr; L.E. Machado VE. Casañ.

Capítulo 24. Mioma. Introducción. Etiología. Diagnóstico.

F: Bonilla-Muso/es; F. Raga; F. Vergara; J. Blanes; L.A. Bailao; N. Osborne; F. Bonilla, Jr; M.C Rizzi y O. Klein.

Capítulo 26. Enfermedad pélvica inflamatoria. Introducción. Características ecográficas: normalidad. Forma aguda, subaguda, crónica. Complicaciones. Etiología y tratamiento.

N. Osborne; F. Bonilla-Musoles; F. Bonilla, Jr; L.A. Bailao y L.E. Machado.

Capítulo 27. Endometriosis y adenomiosis. Introducción. Diagnóstico. Adenomiosis. Corolario.

F: Bonilla-Muso/es; J. Blanes; L.A. Bailao; N. Osborne; F. Raga; L.E. Machado; F. Bonilla, Jr; F. Vergara y E. Casañ.

Capítulo 28. El ovario (I): El ovario normal. Introducción. Vascularización. Doppler ovárico. El ovario en la infancia y en la adolescencia. El ovario en la mujer adulta. Folitulogénesis y cuerpo lútea. Imágenes ecográficas intrafolículoares. Imágenes del cuerpo lútea. El ovario en la menopausia.

F. Bonilla-Muso/es; F. Raga; J.C Álvarez; F. Vergara; N. Osborne; J. Branco; L.E. Machado; L.A. Bailao; J. Blanes y F. Bonilla, Jr

Capítulo 29. El ovario (II): El ovario en Reproducción Asistida. Introducción. Morfología ovárica: Quistes puros. Síndrome del folículo luteinizado no roto. Síndrome del folículo vacío. Punción aspirativa por ecografía. Síndrome de hiperestimulación.

F: Bonilla-Muso/es; F. Raga; L.A. Bailao; F. Vergara; J.C Álvarez; J. Blanes; J. Branco; F. Bonilla, Jr; E. Casañ y L.E. Machado.

Capítulo 30. El ovario (III): Tumores benignos. Introducción. Masas quísticas, sólido-quísticas y sólidas. Principales tumores ováricos benignos identificables ecográficamente.

F: Bonilla-Muso/es; F. Raga; L.A. Bailao; N. Osborne; J. Blanes; J.C Álvarez; F. Vergara; F. Bonilla, Jr; E. Casañ y J. Branco.

Capítulo 31. El ovario (IV): Tumores malignos. Introducción. Situación actual del problema. Diagnóstico diferencial. Clasificación histológica. Métodos de diagnóstico precoz. El diagnóstico del carcinoma de ovario: la palpación bimanual y los marcadores tumorales.

F. Bonilla-Muso/es; F. Raga; L.A. Bailao; N. Osborne; J. Blanes; J.C Álvarez; F. Bonilla, Jr; E. Casañ y F. Vergara.

Capítulo 32. El ovario (V): Tumores malignos. La ecografía. Ecografía vaginal. Criterios ecográficos de malignidad. El Doppler color transvaginal. Conclusiones y recomendaciones.

F. Bonilla-Muso/es; F. Raga; F. Vergara; J.C Álvarez; J. Blanes; L.A. Bailao; N. Osborne; F. Bonilla, Jr y L.E. Machado.

Capítulo 33. Ecografía tridimensional en tumores de ovario. Introducción. Principales aportes de la ecografía tridimensional en patología ovárica. Ovario normal. Ovario patológico. Comentarios.

F. Bonilla-Musoles; F. Raga; F. Vergara; L.A. Bailao; N. Osborne; L.E. Machado; F. Bonilla, Jr; J. Navarro, Jr; J.C Álvarez; J. Blanes y J. Branco.

Capítulo 34. Ecografía tridimensional en Ginecología. Introducción. Ecografía tridimensional en la mama. Ovario. Útero. Endometrio. Cérvix.

F. Bonilla-Musoles; F. Raga; J. Blanes; L.A. Bailao; N. Osborne; F. Bonilla, Jr; L.E. Machado y F. Vergara.

Capítulo 35. Síndrome de congestión pélvica. Introducción. Fisiopatología. Clínica. Diagnóstico. Corolario.

F. Bonilla-Musoles; F. Vergara; J.C Álvarez; J. Blanes; F. Raga; O. Klein; L.A. Bailao; N. Osborne y F. Bonilla, Jr.

PARTE III: REPRODUCCIÓN

Capítulo 36. Endosonografía y Doppler en Reproducción. Introducción. Aspectos anatómicos y fisiológicos de la pelvis. El Doppler en el ciclo menstrual. Flujos vasculares patológicos relacionados con la Reproducción.

F. Bonilla-Musoles; J. Blanes; F. Raga; F. Bonilla, Jr; F. Vergara; J.C Álvarez; N. Osborne; L.A. Bailao; L.E. Machado; J. Branco y J. Navarro, Jr.

Capítulo 37. Ecografía tridimensional interactiva en Medicina Reproductiva. Introducción. Control de la foliculogénesis. Punción-aspiración folicular. Hiperestimulación ovárica. Transferencia de embriones. Receptividad endometrial. Gestación inicial.

F. Raga; F. Bonilla-Musoles; E. Casañ; F. Bonilla, Jr; L.E. Machado; N. Osborne y L.A. Bailao.

Capítulo 38. Malformaciones uterinas (anomalías müllerianas): posibilidades diagnósticas. Introducción. Clasificación. Ayudas diagnósticas.

F. Raga; F. Bonilla-Musoles; E. Casañ; F. Bonilla, Jr; L.E. Machado; N. Osborne y L.A. Bailao.

Capítulo 39. El dispositivo intrauterino. Introducción. Comparación entre las diversas técnicas ecográficas y la histeroscopia en el control de los dispositivos. Comentarios. I

F. Bonilla-Musoles; F. Raga; J. Blanes; N. Osborne; L.A. Bailao; L.E. Machado y F. Bonilla, Jr.

Capítulo 40. Histerosalpingosonografía (HSSG), Doppler color (DCT) y tridimensión (3D).

Introducción. Técnica de la imagen bidimensional vaginal. DCT; Echovist; Obtención de la imagen tridimensional. Cavity uterina normal. Cavity uterina patológica. HSSG por vía abdominal. HSSG por vía transvaginal. HSSG con medios de contraste. Resultados de la experiencia internacional con HSSG empleando SHU 454. Ventajas y beneficios de la HSSG. Inconvenientes y limitaciones de la HSSG. Ventajas y desventajas de la HSG y la laparoscopia sobre la HSSG. Indicaciones de la HSSG. El futuro. La tridimensión.

F. Bonilla-Musoles; F. Raga; J. Blanes; N. Osborne; L.A. Bailao; F. Bonilla, Jr; E. Casañ y L.E. Machado.


Capítulo 41. Doppler color transvaginal. Doppler energía y ecografía tridimensional en el Síndrome de ovarios poliquísticos. Introducción. Material. Análisis estadístico. Resultados. Comentarios. Doppler y receptividad ovárica a la estimulación con gonadotropinas. E

F. Bonilla-Musoles; M. Dolz; N. Osborne; J. Blanes; F. Raga; F. Neuspiller; L.A. Bailao; F. Bonilla, Jr; W Rosciszewski; E. Casañ y L.E. Machado.

3D-4D Ultrasound in Obstetrics. Español e Inglés. Panamericana. Madrid. 2004. 408 pag.

ISBN84-7903-459-9

Colaboración en 22 capítulos



Chapter 1. 3D normal first 16 weeks of pregnancy (I). Abdominal ultrasound.

F Bonilla-Musoles, L. E. Machado, F Raga, N. Osborne, F Bonilla Jr; F Machado, L. Chamusca

Chapter 2. 3D normal first 16 weeks of pregnancy (II). Vaginal ultrasound.

F Bomilla- Musoles, L. E. Machado, F Raga, N. Osborne, F Bonilla Jr; F Machado, L. Chamusca

Chapter 3. Early diagnosis of congenital anomalies (I). Cephalic paje malformations.

F Bonilla-Musoles, L. E. Machado, N. Osborn e, F Raga, I. Lima-Couy, F Machado, F Bonilla Jr; J. Amerena. S. Bendaña

Chapter 4. Early diagnosis of congenital anomalies (II). Thoracic and abdominal malformations.

F Bonilla-Musoles, L. E. Machado, N. Osborne, F Raga, I. Lima-Couy, F Machado, F Bonilla Jr; L. A. Bailao

Chapter 5. Early diagnosis of congenital anomalies (III). Alterations of fetal arterial and venous flow.

F Bonilla-Musoles, L. E. Machado, N Osborne, F Raga, I. Lima-Couy, F Bonilla Jr; F Machado, L. Chamusca

Chapter 6. Early diagnosis of congenital anomalies (IV). Adnexal markers of aneuploidy and fetal wellbeing:

F Bonilla-Musoles, L. E. Machado, N. Osborne, F Raga, I. Lima-Couy, F Bonilla Jr; F Machado, L. A. Bailao

Chapter 7. Three-dimensional visualization of the normal fetus.

L. E. Machado, F. Bonilla-Musoles, N. Osborne, F Raga, L. Chamusca, F Bonilla Jr; F Machado, S. Bendaña

Chapter 11. Cyclopia and proboscis.

L. E Machado, L. A. Bailao, D. Matías, N. Osborne, F Bonilla Jr; F Machado, F Torres, F Bonilla-Musoles

Chapter 13. Ear malformations: 3D ultrasound.

F Bonilla-Musoles, L. E. Machado, N. Osborne, F Bonilla Jr; F Raga, F Machado, L. Chamusca

Chapter 14. Nasal bone.

F Bonilla-Musoles, L. E. Machado, N. Osborne, F Bonilla Jr; F Machado, S. Bendaña

Chapter 16. The cleft lip and palate.

F Bonilla-Musoles, L. E. Machado, N. Osborne, F Bonilla Jr; F Machado, F Raga, L. Chamusca.

Chapter 17. Retrognathia and micrognathia: 3D ultrasound.

F Bonilla-Musoles, L. E Machado, N. Osborne, F Bonilla Jr; F Machado, F Raga

Chapter 19. Dandy-Walker complex and other cerebral cysts.

L. E. Machado, L. Bailao, S. Bendaña Jr; F Machado, L. Abad de Velasco, J. Amerena Jr, F Bonilla Jr, F Raga, F Bonilla-Musoles

Chapter 20. Fetus acardius.

F Bonilla-Musoles, L. E Machado, F Raga, N. Osborne, L. Chamusca, F Machado, F Bonilla Jr; C. Zorrero ;

Chapter 23. **Amniotic band syndrome.**

F Bonilla-Musoles, L. E. Machado, F Machado, F Bonilla Jr; N. Osborne, F Raga, K Chagas, L. Chamusca, A. França

Chapter 25. **Thanatophoric dysplasia.**

L. E. Machado, F Bonilla-Musoles, N. Osborne, F Raga, F Machado, F Bonilla Jr; L. Chamusca

Chapter 30. **Neural tube defects.**

F Bonilla-Musoles, L. E. Machado, N. Osborne, F Bonilla Jr; F Raga, F Machado

Chapter 31. **Sacroccygeal teratomas.**

F Bonilla-Musoles, L. E. Machado, N. Osborne, F Raga, F Bonilla Jr; F Machado.

Chapter 33. **Abdominal wall defects.**

L. E. Machado, F Bonilla-Musoles, L. A. Bailao, N. Osborne, T Sicchieri, F Raga, C. Rizzi, F Machado, F Bonilla Jr; C. Marcos, L. Abad de Velasco, L. Chamusca

Chapter 36. **Fetal limb abnormalities.**

F Bonilla-Musoles, L. E. Machado, F Raga, F Bonilla Jr; F Machado, N. Osborne


Chapter 38. **Congenital multiple arthrogyrosis.**

F Bonilla-Musoles, L. E. Machado, N. Osborne, L. A. Bailao, F Machado, F Bonilla Jr; F Raga, L. Chamusca, F Torres

Chapter 40. **Morphological assessment of the umbilical cardo**

F Bonilla-Musoles, L. E. Machado, N. Osborne, F Raga, F Bonilla Jr; F Machado

4. **Obstetricia, Reproducción y Ginecología Básicas.** Editorial Panamericana. Madrid. 2008. 1.208 pag. ISBN 978-84-9835-039-5. **Colaboración en 39 capítulos**



OBSTETRICIA

Tema 1. Fisiología fetal.

F: Bonilla-Musoles, F: Raga, F: Bonilla Jr., L. Machado, V Font-Sastre

Tema 2. Fisiología placentaria. Unidad endocrina feto-materno-placentaria.

F: Bonilla-Musoles, F: Raga, F: Bonilla Jr.

Tema 3. Fisiología materna: adaptación biológica al embarazo (I). Cambios locales del organismo materno.

F: Bonilla-Musoles, F: Bonilla Jr., F: Raga.

Tema 4. Fisiología materna: adaptación biológica al embarazo (II). Cambios generales del organismo materno.

F: Bonilla-Musoles, F: Bonilla Jr., F: Raga,

Tema 5. Conducción clínica del embarazo normal.

F: Bonilla-Musoles, F: Raga, F: Bonilla Jr., J.C. Castillo, A. Ielaya, G. de León, L. E. Machado.

Tema 7. El canal y el objeto del parto.

F: Bonilla-Musoles, F: Bonilla Jr., F: Raga.

Tema 8. El feto durante el parto normal: parto en presentación de vértice.

F: Bonilla-Musoles, F: Raga, F: Bonilla Jr., L.E. Machado.

Tema 13. Embarazo ectópico.

F: Raga, F: Bonilla Jr., F: Bonilla-Musoles

Tema 14. Neoplasia trofoblástica gestacional (NTG).

F: Bonilla-Musoles, F: Bonilla Jr., F: Raga.

Tema 16. Fisiología del líquido amniótico.

L. Abad, L. E. Machado, L. Abad de Velasco, F. Bonilla-Musoles, V Font-sastre, F. Bonilla Jr., F. Raga.

Tema 17. Embarazo múltiple.

F: Bonilla-Musoles, L. Machado, V Font, Sastre, F: Raga, F: Bonilla Jr, M. Dolz

Tema 22. Hemorragias en la segunda mitad del embarazo.

F: Bonilla-Musoles, F: Raga, F: Bonilla Jr.

Tema 23. Restricción del crecimiento fetal (RCF) o retraso de crecimiento intrauterino (RCI).

F: Bonilla Jr, F: Bonilla-Musoles, F: Raga, L. E. Machado.

Tema 24. Rotura prematura de membranas (RPM); parto pretérmino.

F: Bonilla Jr, F: Bonilla-Musoles, F: Raga, R. Gironés

Tema 31. Distocias mecánicas.

F: Bonilla-Musoles, L. E. Machado, F: Bonilla Jr, F:Raga.

Tema 32. Distocias por alteración de la estática fetal.

F: Bonilla-Musoles, F: Raga, F: Bonilla Jr, L. E. Machado

Tema 33. Hipoxia versus bienestar fetal.

F: Bonilla-Musoles, F: Raga, F: Bonilla Jr, L. E. Machado

Tema 37. Tocurgia.

F: Bonilla-Musoles, F: Raga, F: Bonilla Jr.

REPRODUCCIÓN

Tema 1. El útero.

F: Bonilla-Muso/es, F: Raga, F: Bonilla Jr

Tema 2. El ovario.

F: Bonilla-Muso/es, F: Raga, F: Bonilla Jr

Tema 3. Neuroendocrinología del ciclo menstrual (I).

F: Bonilla-Musoles, F: Raga, F: Bonilla Jr.

Tema 4. Neuroendocrinología del ciclo menstrual (II).

F: Bonilla-Musoles, F: Raga, F: Bonilla Jr.

Tema 5. Fecundación y anidación.

F: Bonilla-Muso/es, F: Raga, F: Bonilla Jr., C. Simón, M. J. de los Santos

Tema 6. Desarrollo sexual anormal.

F: Ugalde, B. Rivero de Torrejón, F: Bonilla-Musoles, J. C. Castillo, G. de León, A Ielaya, F: Bonilla Jr.,

F: Raga.

GINECOLOGÍA

Tema 1. Historia clínica en ginecología: anamnesis. Exploración ginecológica.

F: Bonilla-Muso/es, F: Raga, F: Bonilla Jr., J. Branco

Tema 2. Vulvovaginitis (vaginosis).

F: Bonilla-Musoles, F: Raga, F: Bonilla Jr, J. Branco

Tema 3. Tumores benignos de vulva.

F: Bonilla-Musoles, F: Raga, F: Bonilla Jr., J. Branco

Tema 4. Cáncer de vulva y de vagina.

F: Bonilla-Musoles, F: Raga, F: Bonilla Jr., J. Branco, L. Kushner-Dávalos

Tema 5. Tumores benignos del cérvix.

F: Bonilla-Musoles, F: Raga, F: Bonilla Jr., J. Branco

Tema 6. Cáncer de cérvix.

F: Bonilla-Musoles, F: Raga, F: Bonilla Jr:

Tema 7. El mioma.

F: Bonilla-Musoles, F: Raga, F: Bonilla Jr:

Tema 8. Endometriosis.

F: Bonilla-Musoles, A Pellicer; F: Raga, F: Bonilla Jr

Tema 9. Hiperplasias, adenocarcinoma de endometrio y cáncer de trompa.

F: Bonilla-Musoles, F: Raga, F: Bonilla Jr.

Tema 10. Tumores benignos del ovario.

F: Bonilla-Musoles, F: Raga, F: Bonilla Jr.

Tema 11. Tumores malignos del ovario.

F: Bonilla-Musoles, F: Raga, F: Bonilla Jr.

Tema 12. Enfermedad pélvica inflamatoria (EPI).

F: Bonilla-Musoles, M. Sanz-Cortés, F: Raga, F: Bonilla Jr., F: Ugalde

Tema 14. La mama.

F: Bonilla-Muso/es, F: Raga, F: Bonilla Jr., A Cano, A Millet-Serrano

Tema 15. Anomalías del desarrollo: infecciones y tumores benignos de la mama.

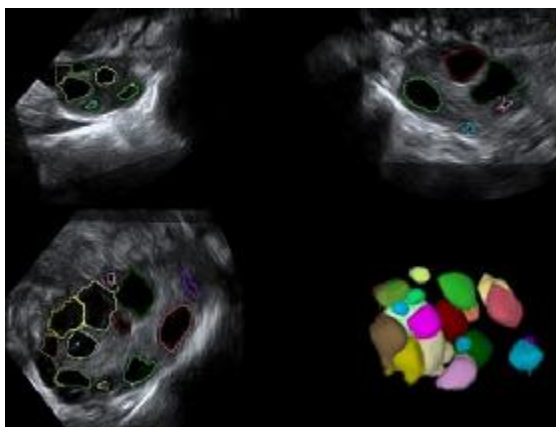
F: Bonilla-Musoles, F: Raga, F: Bonilla Jr., L. E. Machado, A Millet-Serrano

Tema 16. El cáncer de mama.

F: Bonilla-Muso/es, F: Raga, F: Bonilla Jr.,L. E. Machado, A Millet-Serrano

5. **Reproducción Asistida.** Editorial Panamericana. Madrid. 2009. En Prensa **Colaboración en 18 capítulos**

REPRODUCCIÓN ASISTIDA



BONILLA-MUSOLES, F.
DOLZ, M.
MORENO, J.
RAGA, F.

Colaboración especial:

Abad de Velasco, L
Bonilla Bartret, F
Caballero, O
Calatayud, C
Casañ, EM

Castillo, JC
Gijon, L
Machado, LE
Moreno, L
Ruiz, M

C.2 LA ECOGRAFIA EN REPRODUCCION ASISTIDA

Bonilla-Musoles F, Raga F, Machado LE, Bonilla Jr. F, Dolz M, Caballero O, Castillo JC, Abad de Velasco L

C.4 PATOLOGIA CERVICAL Y REPRODUCCIÓN

Bonilla-Musoles F, Dolz M, Raga F, **Bonilla Jr. F**, Abad de Velasco L, Castillo JC, Caballero O.

C.7 MALFORMACIONES UTERINAS CONGÉNITAS Y REPRODUCCIÓN.

Raga F, Bonilla-Musoles F, Casañ EM, Sanz-Cortes M, **Bonilla Jr. F**

C. 10 ENDOMETRIOSIS Y REPRODUCCIÓN

Raga F, Casañ EM, **Bonilla Jr. F**, Castillo JC, Caballero O, Bonilla-Musoles F.

C. 14 FALLO OVARICO PRECOZ

F. Bonilla-Musoles; M. Dolz; LE. Machado; F. Raga; **Bonilla Jr. F**; O.Caballero; L. Abad de Velasco

C. 16 VIRUS Y REPRODUCCIÓN

Bonilla-Musoles F, Dolz M, Castillo JC, Caballero O, Raga F, **Bonilla Jr. F**

C. 19 INDUCCIÓN DE LA FOLICULOGÉNESIS Y DE LA OVULACIÓN ESTERILIDAD FUNCIONAL

Dolz M, Bonilla–Musoles F, Castillo JC, Caballero O, Raga F, **Bonilla Jr. F**

C. 20 INDUCCIÓN DE LA FOLICULOGÉNESIS CON GONADOTROPINAS

Dolz M, Castillo JC, **Bonilla Jr. F**, Raga F, Bonilla-Musoles F.

C. 22 FISIOPATOLOGÍA DEL SHO; CLÍNICA, DIAGNÓSTICO Y CLASIFICACIÓN

Dolz M; Abad de Velasco L; Castillo JC; Raga F, **Bonilla Jr. F**, Bonilla-Musoles F.

C. 23 PREVENCIÓN DEL SÍNDROME DE HIPERESTIMULACIÓN OVÁRICA (SHO)

Dolz M, Abad de Velasco L, Castillo JC, Raga F, **Bonilla Jr. F**, Bonilla-Musoles F.

C. 25 VALUACIÓN Y TRATAMIENTO DEL SINDROME DE HIPERESTIMULACION OVARICA (SHO)

Dolz M, Abad de Velasco L, Castillo JC, Raga F, **Bonilla Jr. F**, Bonilla-Musoles F.

C. 29 MANEJO CON ANALOGOS GnRH

Raga F, Casañ EM, Bonilla-Musoles F, Dolz M, Caballero O, Castillo JC, **Bonilla Jr. F**

C. 31 MANEJO CON AGONISTAS/ANTAGONISTAS, PROTOCOLOS

Raga F, Casañ EM, Bonilla-Musoles F, Dolz M, Caballero O, Castillo JC, **Bonilla Jr. F**

C. 33 PROCEDIMIENTOS DE REPRODUCCIÓN ASISTIDA

Bonilla-Musoles F, Dolz M, Raga F, **Bonilla Jr. F**, Abad de Velasco L, Caballero O, Castillo JC

C. 34 LA INSEMINACIÓN ARTIFICIAL

Bonilla-Musoles F, Dolz M, Casañ E, Moreno J, Raga F, Caballero O, Castillo JC, **Bonilla Jr. F**, Abad de Velasco L

C. 35 LA DONACIÓN DE OVOCITOS

Bonilla-Musoles F, Dolz M, Caballero O, Casañ E, Moreno J, **Bonilla Jr. F**, Raga F, Abad de Velasco L:

C. 37 RECUPERACION DE OOCITOS

Bonilla-Musoles F, Dolz M, Raga F, Castillo JC, **Bonilla Jr. F**, Caballero O, Abad de Velasco L:

C. 38 LA TRANSFERENCIA DE EMBRIONES

Bonilla-Musoles F, Raga F, **Bonilla Jr. F**; Dolz M; Caballero O, Abad de Velasco L, Castillo JC